

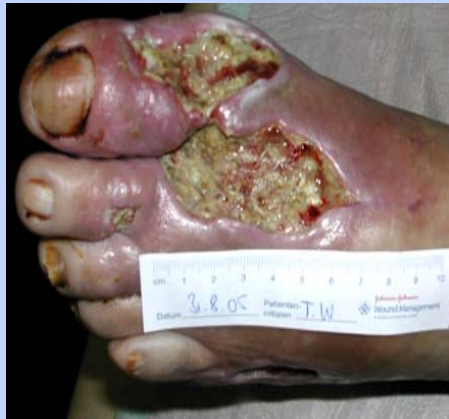PROMOGRAN

PRISMA*

Fallbeispiele

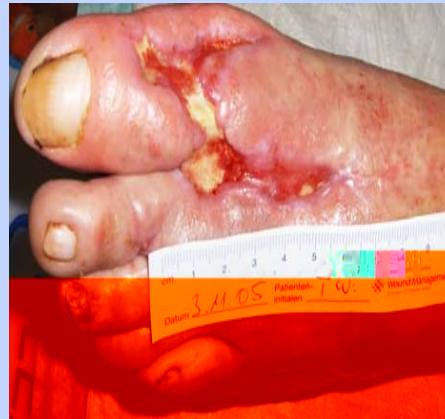

77-jähriger Patient mit Wundheilungsstörung



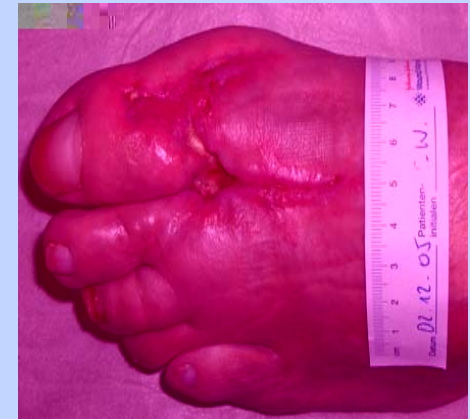Woche 0

- WHS direkt nach Hallux valgus-OP (15.07.'05)
- Patient mit Diabetes mellitus pAVK II
- Amputationsgefahr
- WV vorher: Standard
- WV jetzt: **SILVERCEL***



Woche 14

- Kaum Infektionszeichen
- Granulation und Re-Epithelisierung
- Einfach Heilen: Einsatz von **PRISMA***

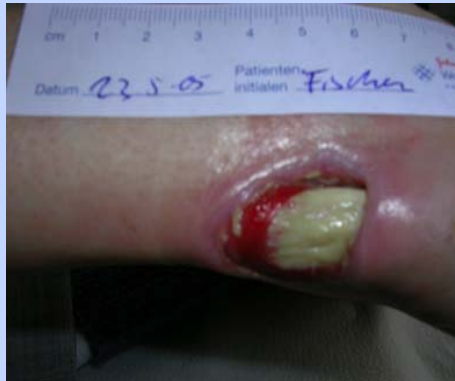

Woche 18

- Wundflächenreduktion um 80%
- Kein Geruch, wenig Exsudat
- Weiter mit **PRISMA*** zur Heilung



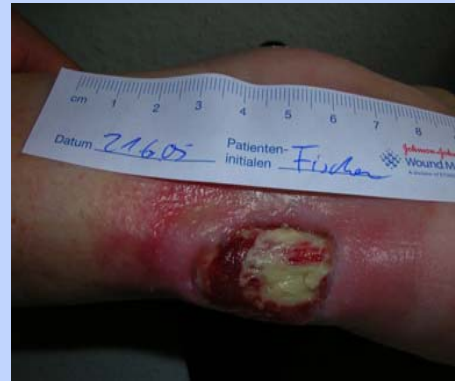Patient mit Ulcus an der rechten Achillessehnenregion



Woche 0

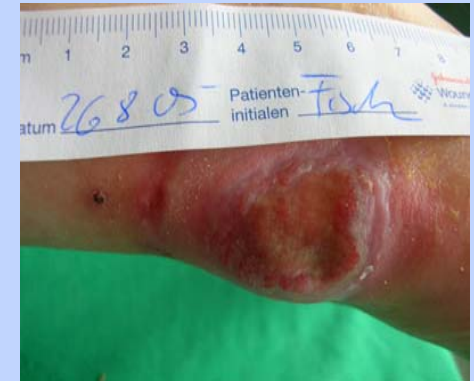- seit 6 Monaten Ulcus mit freiliegender Sehne nach Bettlägerigkeit
- Reinigung mit **SILVERCEL***
- ca. 3,5 x 2,5 cm groß

Praxis Dr. Venedey



Woche 7

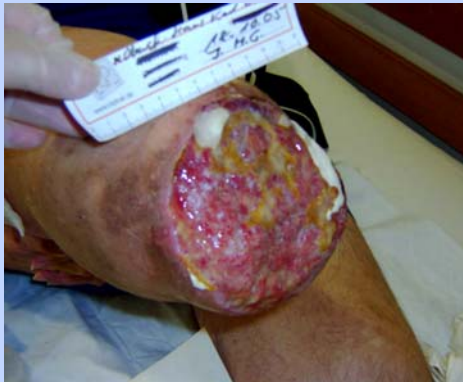- Behandlung ausschließlich mit **PRISMA*** und einem Schaumverband
- deutliche Verkleinerung der Wunde



Woche 14

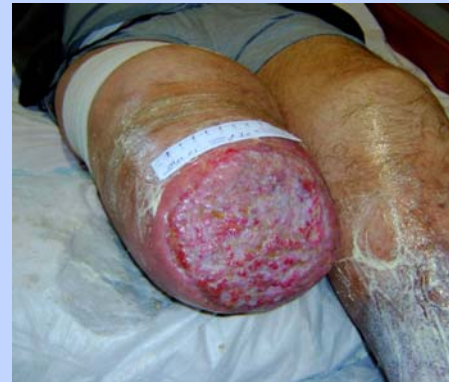- hautüberzogene Wunde
- Sehne nicht mehr freiliegend
- Ulcus geheilt

63-jähriger Patient mit Ulcus nach Amputation



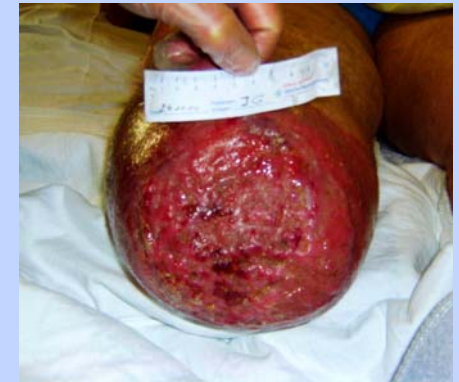Woche 0

- 2 Monate altes Ulcus nach Amputation
- Patient mit Diabetes mellitus pAVK IV
- Amputationsgefahr



Woche 4

- Granulation und Epithelisierung beginnen
- regelmäßiger Einsatz von **PRISMA***
- Verbandswechsel alle 2 Tage

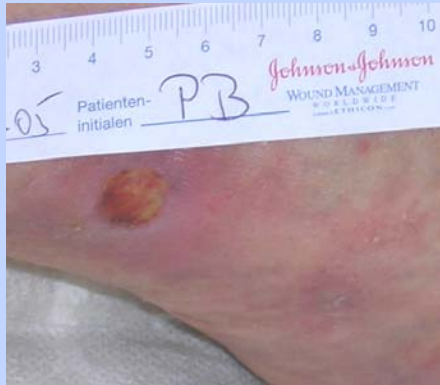

Woche 6

- Epithelisierung zu 2/3 abgeschlossen

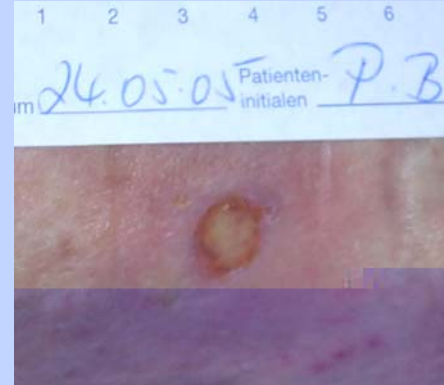

63-jähriger Patient mit Ulcus Cruris



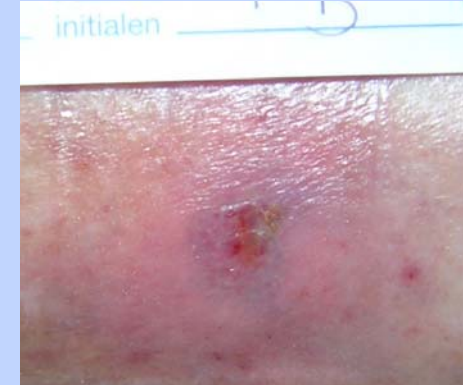
Woche 0

- 8 Wochen altes Ulcus
- 1,4 cm² groß



Woche 2

- Alle 2-3 Tage neues **PRISMA***
- Abdeckung: **TIELLE***
- 0,8 cm² groß
- Epithelisierung vom Rand

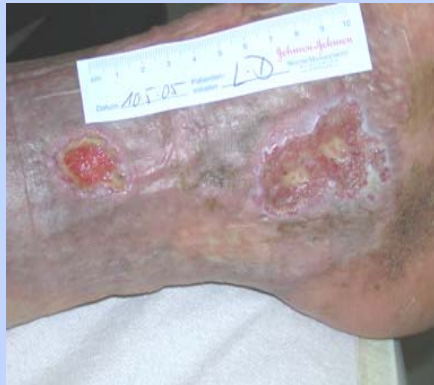

Woche 9

- Komplette Heilung

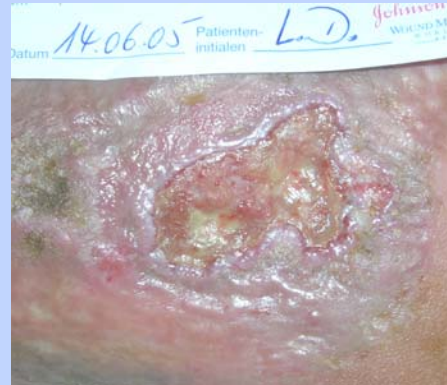

54-jähriger Patient mit Ulcus Cruris



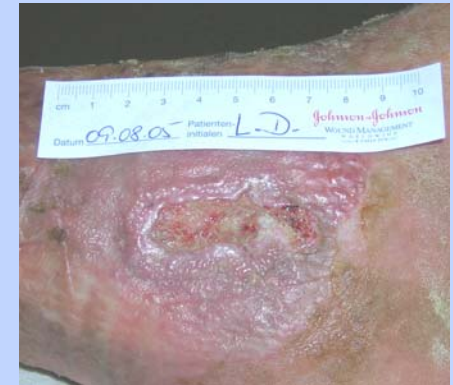Woche 0

- Seit 30 Jahren bestehendes Ulcus Cruris
- 36 cm²/3mm tief



Woche 5

- **PRISMA*** alle 2-3 Tage neu
- Abdeckung **TIELLE*** Plus
- 32 cm² groß
- Fuß abgeschwollen

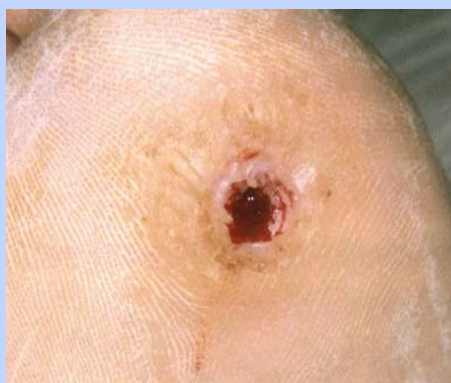

Woche 13

- Größe auf 18cm²/2mm Tiefe reduziert
- Granulationsstege teilen
- Ulcus in kleinere Ulcera

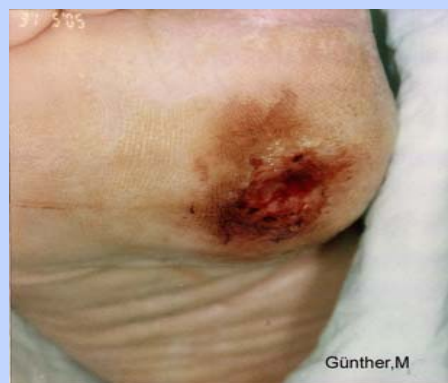

79-jährige Patientin mit diabetischem Fußsyndrom



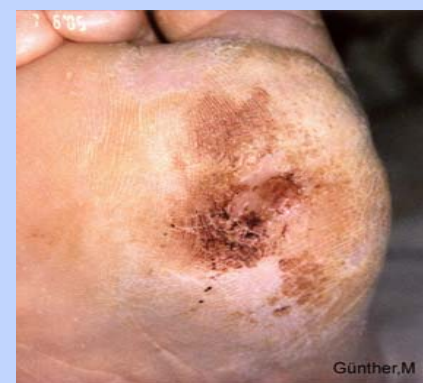Woche 0

- DFU, 56 mm² groß, 7 mm tief
- Umgebungsschwellung



Woche 2

- Wundflächenhalbierung auf 28 mm² durch regelmäßige **PRISMA*** Therapie

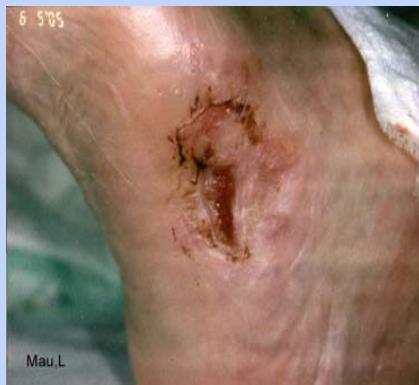

Woche 4

- Kompletter Wundverschluss

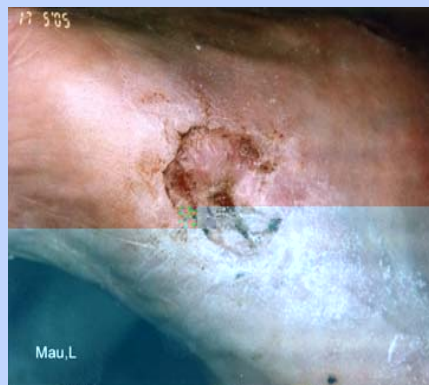

77-jährige Patientin mit diabetischem Fußsyndrom



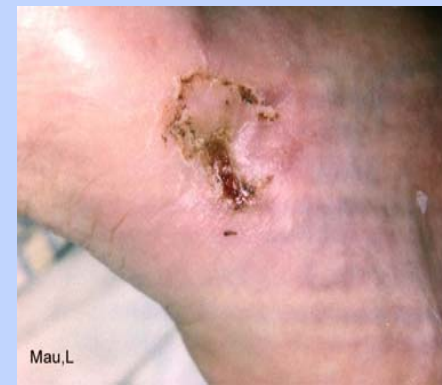Woche 0

- DFU, 50 mm² groß und 5 mm tief



Woche 2

- Größe noch 10,4 mm²/ 3 mm Tiefe
- Rötung und Schwellung rückläufig

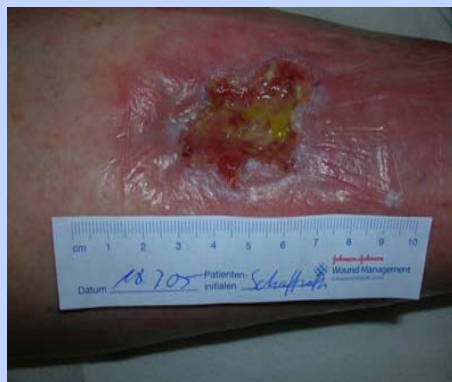

Woche 4

- Fast komplette Wundheilung
- 1,8 mm² groß und 1 mm tief

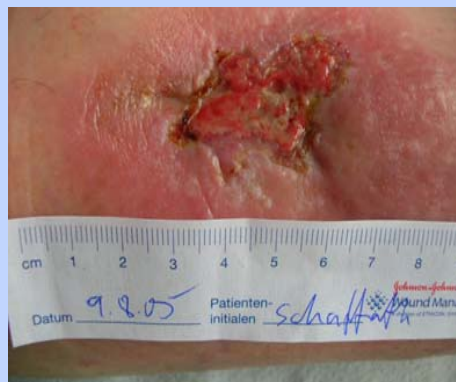

59-jährige Patientin mit Ulcus Cruris



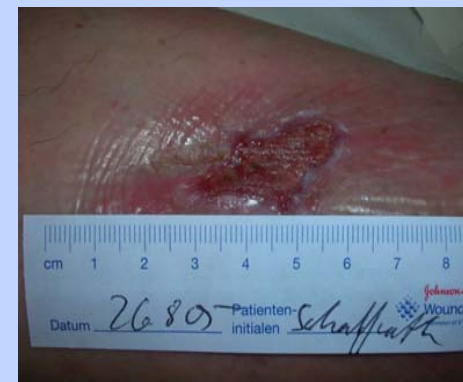Woche 0

- Seit einem Jahr Ulcus am Schienbein nach Bagatelltrauma
- ca. 4 x 2,5 cm groß



Woche 4

- Therapierung mit **PRISMA***
- Rückgang der Schmerzen
- gute Granulation

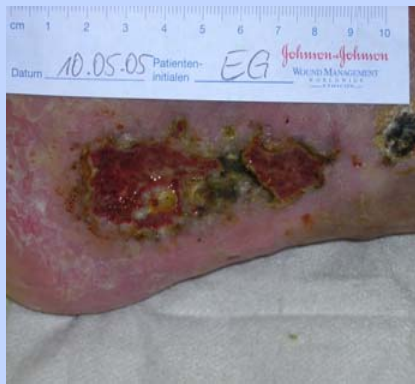

Woche 6

- fortschreitende Verkleinerung der Wunde
- schmerzfrei
- Überhäutung von 2/3 des Ulcus

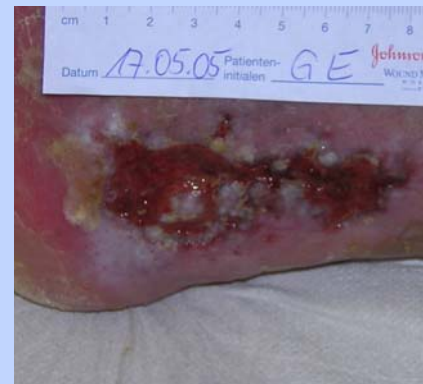

78-jähriger Patient mit Ulcus Cruris



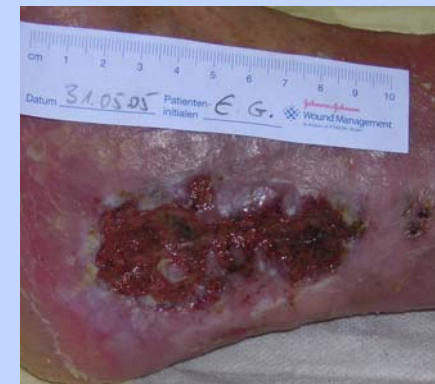Woche 0

- 7 Jahre
altes Ulcus
- 19 cm² groß



Woche 1

- Alle 2-3 Tage
neues **PRISMA***
- Deutlich weniger
Schmerzen

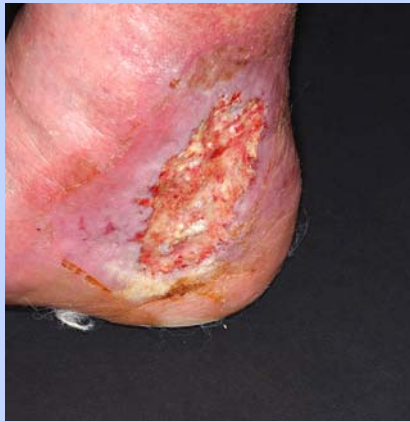

Woche 3

- Zunehmende
Bildung von
Granulations-
gewebe
- Reduzierung der
Wundfläche

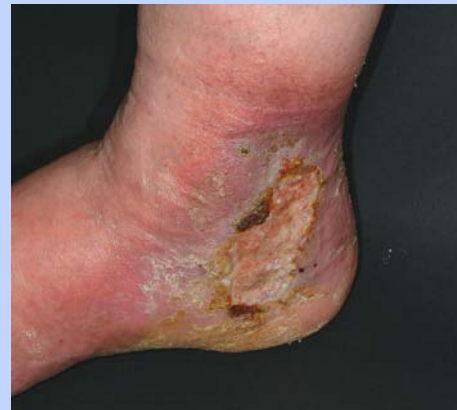

64-jähriger Patient mit Ulcus Cruris am Knöchel, rechts-innen



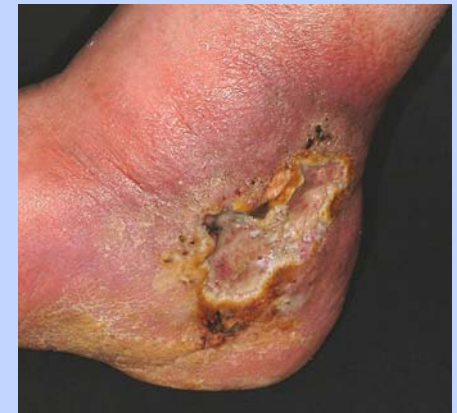Woche 0

- 5 Monate altes Ulcus
- 21cm² groß, 3 mm tief
- Entzündet



Woche 4

- Durchgehend **PRISMA***
- Reduzierung auf 19cm²/2mm
- Leichte Granulation



Woche 8

- Größe jetzt 8cm²/1mm tief
- Weitere Granulation und Beginn der Epithelisierung